Aus dem Pathologischen Institut der Universität Bonn.
Direktor: Prof. Dr. W. Ceelen.

Über tödliche Lungenentzündungen bei Erzarbeitern

unter besonderer Berücksichtigung der sogenannten Manganpneumonien

Inaugural-Dissertation

zur

Erlangung des Doktorgrades

der

Hohen Medizinischen Fakultät

der

Rheinischen Friedrich-Wilhelms-Universität

zu Bonn

vorgelegt am 11. August 1938 von

Kurt Wenig
aus Düsseldorf.

1938

Druckerei und Verlag wissenschaftlicher Werke Konrad Triltsch,
Würzburg-Aumühle

Gedruckt mit Genehmigung der medizinischen Fakultät
der Universität Bonn.

Referent: Doz. Dr. Gerstel.

Korreferent: Prof. Dr. Ceelen.

R. UNIV.
BIBLIOTHEEK
LEIDEN

Die Industriearbeit verursacht vielfache Gesundheitsschäden. So schaffen das schnellere Arbeitstempo, die Maschine, die Rationalisierung, neue chemische Stoffe Krankheiten, die vor der verstärkten Industrialisierung nicht oder nur milder bestanden haben. Dies führt eine Steigerung der Krankheits- und Todesfälle nach sich. Das Volksvermögen erleidet erhebliche Einbußen, weil dem Staate zahlreiche leistungsfähige Kräfte vorzeitig verloren gehen, für die oder deren Hinterbliebene er zu sorgen hat. Eine weitere Gefahr besteht darin, daß die Betriebe ein verringertes Arbeiterangebot erhalten, da der Arbeiter vor den ihm bekannten Folgen zurückschreckt.

So war das Eingreifen des Staates bei den Berufskrankheiten unerläßlich geworden. Durch gesetzliche Bestimmungen wurde die Entschädigungspflicht festgelegt. Hier seien die weiteren bedeutenden Fortschritte, die seit der Machtübernahme gemacht worden sind, besonders hervorgehoben. Die „Dritte Verordnung über die Ausdehnung der Unfallversicherung auf Berufskrankheiten vom 16. Dezember 1936" wird den Arbeitern in vielen Berufen und ganz besonders in Staubbetrieben gerecht.

Es genügt jedoch nicht, die Folgen der Gewerbekrankheiten zu entschädigen, vielmehr hat die Forschung zur Klärung der Ursachen einzusetzen, um die Schäden zu verhüten. Erst dann ist eine zielsichere Bekämpfung möglich.

Ein Muster dieser Arbeit sind die Forschungen vieler Stellen zur Staubbekämpfung in Gewerbebetrieben. Die wissenschaftliche Ergründung der Staubkrankheiten scheint mir besonders nötig; denn sie sind sehr häufig und allein im Ruhrgebiet sind ihr 310 000 Mann ausgesetzt. Der Schaden durch Silikose-Erkrankungen und Silikotuberkulose ist allgemein bekannt, von ihm soll hier nicht gesprochen werden. Wir wollen uns im Folgenden mit einer Reihe von Beobachtungen beschäftigen, bei denen eine neue Komplikation behauptet wurde, nämlich die Entstehung von Lungenentzündungen bei Erzstaubarbeitern.

Der tödliche Ausgang einiger Lungenentzündungen hatte zu einer wesentlichen Beunruhigung der Belegschaft dieser Betriebe geführt. Es handelt sich hierbei um ein Edelstahlwerk in der Nähe von Aachen, in dem mehrfach Fälle von tödlicher Lungenentzündung vorgekommen waren und um einige andere Werke. Da hier Mangan und andere Erze verarbeitet werden, kamen wir zur Be-

schäftigung mit dem Problem der Manganwirkung im allgemeinen und der Manganlungenentzündung im besonderen.

Die Eigenschaft des Mangans und seine Bedeutung für die Technik.

Manganverbindungen sind in der Natur weit verbreitet; sie werden in fast allen Eisenerzen und in vielen Silicaten gefunden, ferner im Meerwasser, in vielen Mineralwässern, eisenhaltigen Brunnenwässern, in der Asche zahlreicher Pflanzen (Langecker [22]), z. B. in Nüssen, Roggen, Reis, Möhren, Erbsen, Petersilie, Blaubeeren, Ananas, Spinat; viel Mangan findet man im Kakao und im Kaffee. Tee hat den höchsten Mangangehalt mit 10% der Asche. Mangan kommt in der Natur als Oxydbraunstein (Pyrolusit), Manganosit, Pyrochroit, Braunit, Polianit, Wad oder Manganschaum, Manganit, Hausmanit, seltener als Carbonat (Manganspat) oder als Sulfid (Manganblende) vor.

Indien, Brasilien, Georgien haben die Hauptmanganvorräte der Welt.

Die Stahl- und Eisenindustrie verbrauchen etwa 90—95% der gesamten Ausbeute der Welt an Manganerzen; Mangan verbessert nämlich in Legierung die Eigenschaften des Eisens. Der Rest wird zu verschiedenen Zwecken benutzt: Zur Herstellung von Legierungen mit Nickel und Stahl, zur Entfärbung und als Färbemittel in der Glasindustrie und in der keramischen Industrie, zum Färben bei der Herstellung von Emaille und Linoleum, in der Lackfabrikation zum Erhärten von Ölen, in der Elektrotechnik, mit Graphit gemischt, zur Füllung elektrischer Stromerzeuger. Schließlich wird Braunstein als Oxydations- und Bleichmittel bei der Chlor- und Chlorkalkherstellung nach dem älteren Weldonverfahren verwendet. Therapeutisch wird Mangan neben Eisen zur Behandlung von Anaemien, Asthenien, in der Rekonvalescenz (Tonikum - Helfenberg u. a.) verabreicht, ferner Kaliumpermanganat als Gurgel- und Desinfektionsmittel.

Mangan wird im Bergbau, teils über, teils unter Tage gewonnen; die Erze werden gewaschen, wodurch der Gehalt an Mangan auf 60—65% steigt. In Braunsteinmühlen werden die Manganerze weiter verarbeitet. Es folgt der Reihe nach: Die Vorzerkleinerung, Sortierung, Aufbereitung und Trocknung. Das Fertigprodukt wird in Säcke gefüllt; hierbei ist stärkere Staubentwicklung die Regel. Es kommen also die Bergleute, Müller und Arbeiter der Braunsteinmühlen und Arbeiter vieler anderer Industrien mit Mangan und seinen Verbindungen in Berührung.

Mangan verursacht folgende zwei Krankheitsformen:

1. den Manganismus:

Hierbei betrifft die Giftwirkung besonders das Zentralnervensystem. Man findet Veränderungen in der grauen Substanz im Sinne einer Encephalitis und Myelitis, Degeneration des Nervenparenchyms mit reaktiven Glia- und Gefäßwucherungen, mit gewisser Bevorzugung der Hirnrinde, der Vierhügel und des Streifenkörpers. Der klinische Verlauf ist chronisch. Das Krankheitsbild gleicht teilweise dem der multiplen Sklerose, teilweise dem der Paralysis agitans. Es finden sich folgende Symptome: Zunehmende Schwäche in den Beinen und im Kreuz mit Paraesthesien, erhebliche Spannung der Muskulatur bei wiederholten Bewegungen, taumelnder Gang, maskenartiges Gesicht, Zwangslachen, Stimm- und Sprachstörungen, Aktionstremor der Hände; es besteht keine Atrophie der Muskeln, keine Entartungsreaktion. Eine Zusammenfassung aller dieser Beobachtungen bringt Koelsch (21).

2. Andere Erkrankungen, die durch Manganeinwirkung zustandekommen sollen:

Während die erste Krankheitsform klar umschrieben und gesichert ist, sind die folgenden Krankheitsformen zum Teil noch strittig.

a) Befunde an der Haut: Durch Trinkwasser, das kolloidales Mangansilikat enthält, soll sich ein Hautausschlag bilden; durch Erzstaub, Mikroorganismen und Sonnenbestrahlung entwickelt sich ein chronisches Ekzem (Freise [10]).

b) Einfluß auf Magen und Darm: Magen- und Darmentzündungen hat man auf die Wirkung von Manganerzstaub zurückgeführt (Freise).
Druck im Magen, Aufstoßen, übler Geschmack im Munde, Appetitlosigkeit, Verdauungsbeschwerden, Abnahme des Körpergewichtes wurden bei einem Arbeiter beobachtet, der mit dem Mahlen von Ferromangan und Mischen dieses Pulvers beschäftigt war (Kappe [19]).

c) Wirkung auf den Respirationstraktus: Das Einatmen des Staubes soll Ursache von Nasenschleimhautentzündungen sein, die oft auf den Rachen und Kehlkopf übergreifen. „Heftige Einatmungen und angestrengte Exspiration prädisponieren zur selbständigen Entwicklung des chronischen Lungenemphysems." (Freise).

d) Allgemeine Kapillarschädigung durch Giftwirkung des Mangans (Büttner und Lenz [6]).

In letzter Zeit mehren sich in verschiedenen Gegenden Deutschlands und im Ausland Mitteilungen über zahlreicher werdende und häufiger tödlich verlaufende Lungenentzündungen bei Manganarbeitern.

Zu dieser Frage der „Manganlungenentzündungen" haben eine Reihe von Autoren bereits Stellung genommen. Überblicken wir das bisher vorliegende Schrifttum:

a) Fälle von Manganpneumonien:

Brezina (4) berichtet, daß in einer Braunsteinmühle, in der durchschnittlich 10 Arbeiter beschäftigt wurden, innerhalb von 27 Monaten 5 tödliche Pneumoniefälle aufgetreten waren. Hierbei sollen die nervösen Symptome der typischen chronischen Manganvergiftung vollkommen gefehlt haben und nur Erscheinungen von Seiten der Lunge bestanden haben. Näheres war mir über diese Fälle nicht zugänglich.

Schopper (26) schreibt, daß Arbeiter der Gießener Brauneisensteinbergwerke nur selten eine Lungenentzündung überstehen. Die Ärzte in dieser Gegend hielten die Todesfälle für eine Folge von „Braunsteinvergiftung". Er veröffentlicht zwei Fälle von Lungenentzündung und Braunsteinvergiftung aus diesem Gebiet:

1. 38jähriger, kräftiger Mann, der plötzlich erkrankte. Klinisch: Nach anfänglichem Schüttelfrost Lungenentzündung mit Zyanose. Am 4. Tag Exitus.

   Pathologisch-anatomische Diagnose:

   Croupöse Pneumonie des rechten Oberlappens im Stadium der grau-roten Hepatisation, links im Stadium der Anschoppung. Pneumokoniose. Staubinduration der Tracheobronchiallymphknoten. Alte ausgedehnte Pleuraverwachsungen. Infektiöse Milzschwellung.

   Chemisch wurde Mangan qualitativ nachgewiesen. Über bakteriologische Untersuchungen macht er keine Angaben, ebensowenig über die Manganmenge.

2. Kräftiger, 30jähriger Mann, der nur wenige Tage krank war.

   Pathologisch-anatomische Diagnose:

   Croupöse Pneumonie des linken Oberlappens im Stadium der grau-roten Hepatisation; frische pneumonische Infiltration und Ödem im linken Unterlappen. Pneumokoniose. Beginnendes chronisches Lungenemphysem; Staubinduration der tracheobronchialen und einzelner perigastrischer Lymphknoten.

   Chemisch wurde Mangan qualitativ nachgewiesen. Auch hier fand ich keinen bakteriologischen Befund.
   Mikroskopisch: Geringe Rußablagerung; reichlich staubartig

feinkörnige Einlagerungen, die eine positive Eisenreaktion ergeben.

Herr Bergrat Losch*, der damalige Leiter der Knappschafts-Berufsgenossenschaft, Sektion I, bemerkte zu den beiden Pneumonietodesfällen, daß man in dem Aufsatz hätte darauf hinweisen müssen, daß diese beiden Todesfälle an kroupöser Pneumonie zur Zeit einer in der betreffenden Gegend herrschenden Grippeepidemie aufgetreten sind.

Ferner ist grundsätzlich zu bemerken: Da neben Eisen stets auch Mangan nachweisbar ist (Hari [17]), wäre neben dem qualitativen Nachweis von Mangan ein quantitativer von größter Bedeutung.

Schopper läßt die Frage offen, ob tatsächlich eine Giftwirkung des Braunsteins für den schweren Verlauf der Pneumonie

Baader (1) erwähnt, daß er von Betriebsfachleuten in Braunsteinmühlen gehört habe, wie häufig die Braunsteinmüller einer Lungenentzündung erliegen. Auch in den marokkanischen Mangangruben von Bou Arfa am Nordrande der Sahara sei die Lungenentzündung die häufigste Todesursache der eingeborenen Grubenarbeiter; aber der Arzt der Mine erlag auch einer Pneumonie. Baader weist auf das tags brennend heiße, nachts oft sehr kalte Wüstenklima hin. Es waren keine Sektionen vorgenommen worden.

Baader berichtet noch folgenden Fall:

Ein Arbeiter, der vier Jahre mit der Verarbeitung von Braunstein für Trockenelemente beschäftigt war und während dieser Zeit nur einmal wegen Magenneurose 9 Tage und wegen Lungenleidens 13 Tage arbeitsunfähig war, erkrankte plötzlich an einer schweren Lungenentzündung, die nach 8 Tagen zum Tode führte. Im Lungengewebe wurden schwärzlich-braune Ablagerungen gefunden, die chemisch manganhaltig waren. Baader erklärt, daß die Wirkungsweise des Staubes noch nicht befriedigend festgestellt sei.

Baader (2) berichtete schließlich, daß in den letzten 10 Jahren in Europa, Asien und Amerika Mitteilungen über ungewöhnlich hohe Erkrankungsziffern an Lungenentzündungen bei Manganarbeitern gemacht worden seien, z. B. 31,23% Todesfälle unter grusinischen Braunsteinbergleuten (Bakradse), 33% unter den andalusischen (Dantin, Gallego) und 57,7% unter den Braunsteinbergleuten vom Gießener Bezirk.

---

*) Persönliche Mitteilung.

Bubarev (5) teilte mit, daß von 70 Arbeitern, die beständig mit dem Verladen und Ausladen von Braunstein auf Schiffen beschäftigt waren, im Laufe einiger Jahre 37 = 53% an Pneumonie erkrankten. Über die Arbeitsbedingungen wird nichts Genaueres angegeben.

Freise (10) wies darauf hin, daß durch Manganerzstaub Lungenschäden möglich sind.

Büttner und Lenz (6) nahmen bei 44 Arbeitern eines bestimmten Manganbergwerks im Gießener Bezirk klinische Untersuchungen vor; denn die praktischen Ärzte, die diese Bergleute betreuten, behaupteten, daß die Erkrankungsbereitschaft an Lungenentzündung hier besonders groß und der Verlauf außerordentlich bösartig sei. Von den Untersuchten gaben 12 an, eine Lungen- oder Rippenfellentzündung bereits früher durchgemacht zu haben. 52% hatten Zwerchfellverwachsungen. Innerhalb von 10 Jahren waren 40 Bergarbeiter dieser Werke gestorben, davon 57,5% an Lungenentzündung.

b) Pathogenese des Manganschadens:

Ob der Braunsteinstaub in der Lunge mechanisch oder chemisch wirkt, lassen fast sämtliche Autoren dahingestellt. Die frühere Manganliteratur bestritt überhaupt die Gefahren einer Einatmung von Braunsteinstaub.

Hilpert und Flintzer (18) vermuteten, daß bei der ersten Braunsteinverarbeitung die niedrigwertigen, giftigen, sehr flüchtigen Manganverbindungen frei würden, so daß die weitere Behandlung des Materials keine Gefahr brächte.

Büttner und Lenz (7) erklären die besondere Bösartigkeit der Mangan-Pneumonie auch durch das Vorhandensein großer Mengen Kieselsäure; denn bei der Analyse der Lungen Verstorbener wurde von ihnen Mangan nicht immer nachgewiesen, wohl aber „große Mengen" Kieselsäure und bei 26 von 42 Untersuchten wurden im Röntgenbild Veränderungen wie bei der Silikose im ersten oder zweiten Stadium gesehen. Wieviel Gramm SiO_2 die Asche enthielt, ist in dem Aufsatz nicht angegeben, außerdem wissen wir nach den Untersuchungen von Gerstel (13), daß die reinen Gewichtsmengen von SiO_2 belanglos sind. Sie nehmen an, daß die Bösartigkeit durch die im klinischen Verlauf im Vordergrund stehende allgemeine Kapillarschädigung bedingt wäre. Die Kapillarschädigung sei eine Giftwirkung des Mangans; denn die Manganwirkung auf die Kapillaren wäre im Tierexperiment nachgewiesen. Wie im einzelnen der Manganstaub zu den schweren Pneumonien führt, wäre nach Büttner und Lenz nicht einfach

zu entscheiden, da das Manganerz neben den 17% Mangan noch 14—20% Kieselsäure und 20% Eisen enthält. Daraus erkläre sich, daß die Röntgenbilder der Lungen Veränderungen ähnlich wie bei Silikose zeigten. Bei Arbeitern, die längere Zeit aus dem Betriebe heraus wären, hätte man kaum noch Mangan in den Lungen nachweisen können, im Gegensatz zu Kieselsäure. Demnach müßte die Kieselsäure unbedingt mit als Ursache der Pneumoniegefährdung, die hauptsächlich in chronischer Kapillarschädigung besteht, angesehen werden.

Dies steht allerdings im vollen Gegensatz zur täglichen Erfahrung: die alten invaliden Bergleute haben höchst selten kroupöse Pneumonien.

Eigene Untersuchungen:

Das Pathologische Institut Bonn hat sehr viele Sektionen von Berufskranken vorgenommen. Wir berücksichtigen in dieser Arbeit davon 506 nach 1930 in fortlaufender Reihe gemachte Leichenöffnungen.

Hiervon waren:

1.	Reine Silikosen:	49 Fälle
2.	Siliko-Tuberkulosen:	311 „
3.	Silikosen mit Pneumonien und deren Folgezuständen:	74 „
4.	Sonstige:	72 „

Die folgende Tabelle veranschaulicht durch ihre Säulen die Todesmonate der 506 Berufskranken; die Kurve bezieht sich in gleicher Weise nur auf die Silikose-Pneumonie-Todesfälle.

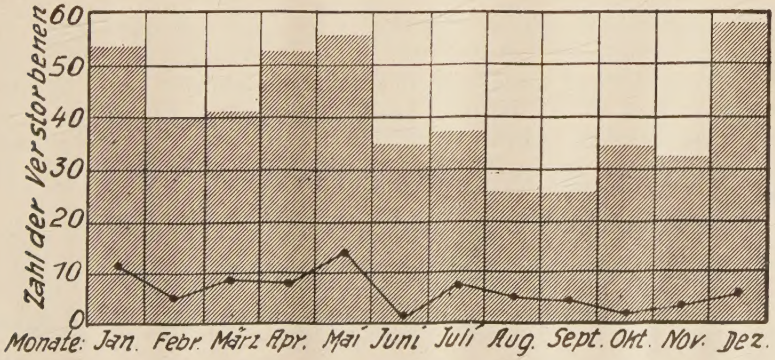

Die größte Sterblichkeit der 506 Berufskranken findet sich hiernach in den Wintermonaten und im Frühjahr; während die der pneumoniekranken Silikotiker vorwiegend im Frühjahr liegt.

Das Durchschnittsalter der Toten, die an Pneumonie bei gleichzeitiger Silikose starben, ist 50 Jahre.

Bei Überprüfung der 74 Silikose-Pneumonie-Fälle bezüglich des Befallenseins der einen oder anderen Lunge und hier wieder einer Bevorzugung eines Lappens, fand ich, daß der

ROL: 44
RML: 48
RUL: 58, mithin rechte Lunge: 150
LOL: 28
LUL: 36, mithin linke Lunge 64 mal mitergriffen waren.

Somit ergibt sich hieraus eindeutig eine bedeutend häufigere Erkrankung der rechten Lunge und insbesondere eine erhebliche Bevorzugung des rechten Unterlappens.

Die von uns beobachteten Folgezustände der Silikose-Pneumonie waren:

a) 7 Empyeme
b) 6 Gangränen
c) 2 Abszesse.

Sonst ergab sich als letzte Todesursache, neben dem relativ hohen Lebensalter, daß die Verstorbenen besonders ausgedehnten pneumonischen Prozessen zum Opfer fielen.

Da nun immer wieder erwähnt wird, daß irgendwelche eingeatmeten Stoffe das Auftreten einer Pneumonie begünstigten oder deren Ablauf ungünstig beeinflussen, suchten wir, herauszufinden, ob sich bei unseren Fällen Beweise für solche Vermutungen ergeben. Hier waren neben pathologisch-anatomischen Untersuchungen chemische und bakteriologische besonders am Platze.

Vorab seien 2 Fälle von Manganarbeitern erwähnt, die keine Pneumonie hatten. Sie sollen uns sagen, wieviel Mangan überhaupt in den Lungen bei ihnen vorkommt und ob diese Staublungen irgendwie Besonderheiten aufweisen; wir nennen sie daher „Kontrollfälle".

Einzelfälle:

a) Kontrollfälle:

1. J. K., 35 Jahre alt. K. arbeitete seit dem 19. Lebensjahr unter Tage in Grube mit stark manganhaltigem Eisenerz in Horhausen (Westerwald) als Hauer.
Vorgeschichte: K. verletzte sich bei der Landarbeit am Finger. Angeblich durch die Einwirkung von Kunstdünger vereiterte die Wunde und führte zu einer Eiterung in der Achselhöhle.

Anatomische Diagnose: Sepsis (Axillarabszeß nach Fingerverletzung).

Linsengroße Verletzungswunde am 5. Finger der rechten Hand / Faustgroßer Abszeß der rechten axillaren Lymphknoten mit phlegmonöser Ausbreitung auf die angrenzenden Weichteile der Schultergegend / Schwere septische Milzschwellung / Beginnende Pneumonie im rechten Mittellappen / Geringe Anthrakose der Lungen / Fettdurchwachsung des Herzens.
Obduktionsprotokoll (Sektions-Nr. 233/34) (Obduzent: Dr. Gerstel) (gekürzt):
Linke Lunge: In umschränkten Bezirken nahe der Spitze durch feste, weißliche, strangartige Verbindungen mit dem Wandbrustfell verlötet. Im Hauptast der Lungenschlagader wenig mißfarbenes, flüssiges Blut, im Hauptast der Luftröhre etwas trübe, schaumige, rötliche Flüssigkeit. Mäßige Größe und angemessenes Gewicht. Beim Betasten überall knisternd, spiegelglatte Oberfläche, nirgendwo Herde. Oberlappen und innere Abschnitte des Unterlappens rötlich-grau; Unterlappen in den hinteren Abschnitten mehr dunkelblau-rötlich, von etwas vermehrter Festigkeit, überall lufthaltig und knisternd. Überall feine, weiche, schwärzliche Äderungen und Fleckungen. Am Durchschnitt mäßig viel trüber, blutiger Saft und schaumige Flüssigkeit mit spärlichen trüb-zähen, eiterähnlichen Tröpfchen aus den durchschnittenen Luftröhrenästen. Nirgends Herde. Verästelung der Lungenschlagader von guter Weite, mit schmutzig-rötlich verfärbter, zarter Innenhaut.
Rechte Lunge: Lungen- und Brustfell, Hauptluftröhrenast und Hauptast der Lungenschlagader wie links. Rechter Oberlappen gut lufthaltig, rechter Mittel- und Unterlappen etwas verringerter Luftgehalt. Keine Herde. Durchschnitt schmutzig dunkelgrau-rot, ziemlich viel schaumiges Blut. Im Lungengewebe feine schwärzliche Äderungen und Tüpfelungen, die nirgends verfestigt sind.

Mikroskopischer Befund:

Sehr starke Fäulnis. Färbbarkeit des Gewebes ganz unzulänglich. Es finden sich ganz kleine, zellige Staubherdchen. Das Lungengewebe ist im Bereich des rechten Mittellappens von Flüssigkeit und Exsudat ausgefüllt. Einzelheiten nicht zu erkennen. Nur ganz wenig lufthaltiges Parenchym. An mehreren untersuchten Lungenstücken ungefähr immer derselbe Befund.

Bakteriologischer Befund:

1. Leichenblut: Pathogene Keime nicht nachweisbar.
2. Milzabstrich, Drüseneiter (Achselhöhle): Aus dem Milzabstrich und Drüseneiter ließen sich hämolysierende Streptokokken nachweisen.

Chemische Analyse der Lungen:

1. Methode:

Die Lungen wurden nach den von Gerstel (12) für SiO_2, TiO_2, Fe_2O_3 und Al_2O_3 beschriebenen Verfahren durch die Chemiker des Instituts, die Herren Dr. Kircheisen und Dr. Frank, untersucht. Es sei hier nur das Verfahren für die verwendete Manganbestimmung genannt.

Manganbestimmung: 2 g Asche werden mit Natriumperoxyd und Natriumhydroxyd im Nickeltiegel 1/2 Stunde lang aufgeschlossen. Der Tiegel wird in einem dickwandigen Becherglas mit siedendem Wasser aufgenommen. Aluminium geht in Lösung. Als Niederschlag bleiben Hydroxyde, bezw. Phosphate von Eisen, Nickel, Mangan zurück. Es wird filtriert und der Rückstand in Salzsäure gelöst. Nun wird Eisen von Nickel und Mangan nach der Acetatmethode getrennt. Nickel wird mit Dimethylglyoxim in schwach essigsaurer Lösung ausgefällt, die das Mangan enthaltende Lösung eingeengt, schwach alkalisch gemacht und mit Schwefelwasserstoff versetzt. Nach Stehen von 1—2 Tagen wird der Niederschlag von Mangansulfid abfiltriert, ausgewaschen, dann in einer kleinen Porzellanschale in Salpetersäure gelöst und bis zur Trockne eingedampft. Die quantitative Bestimmung des Mangans wurde nach dem bei Treadwell (27) im einzelnen angegebenen Mikroverfahren vorgenommen. Die Methode beruht auf der Oxydation der Manganoverbindung zu Permanganat mit Silbernitrat und Ammoniumpersulfat und kolorimetrischen Vergleich mit einer Permanganatstandardlösung.

2. Ergebnisse:

Rechte Lunge:	Gewebe	Asche	SiO_2	TiO_2	Fe_2O_3	Al_2O_3
	g	g	g	g	g	g
ROL:	289	1,133	0,49	0,010	0,07	0,16
RML:	78	0,618	0,26	0,003	0,001	0,009
RUL:	203	1,203	0,36	0,005	0,13	0,08

Linke Lunge:

LOL:	264	1,143	0,30	0,006	0,13	0,11
LUL:	241	1,721	0,78	0,007	0,14	0,21

In beiden Lungen wurden zusammen 0,35 mg Mangan gefunden.

2. K. A., 35 Jahre alt, arbeitete als Bergmann in Brauneisensteingrube bei Wetzlar.

Vorgeschichte: Unklarer Tod nach mehrmals aufgetretenen, vorübergehenden Hirndrucksymptomen in Bewußtlosigkeit.

Anatomische Diagnose: Hirntumor.

Knapp hühnereigroßer, an der Oberfläche vordringender Tumor an der Grenze des linken Seiten- und Temporallappens / Frische Blutung in dem Tumor / Ausgedehntes gelbes Oedem um den Tumor / Stark erhöhter Hirndruck mit Abplattung der Gyri; Verstreichung der Sulci / Hochgradige Hyperaemie und Oedem beider Lungen / Beginnende Pneumonie in den Unterlappen.

Obduktionsprotokoll (Sektions-Nr. 72/38) (Obduzent: Dr. Gerstel) (gekürzt):

Linke Lunge: Sehr groß und schwer. Im Hauptschlagaderast reichlich flüssiges Blut, im Hauptluftröhrenast grau-weißer, zäher Schleim. Lungenlymphknoten erbsgroß, schwarz, weich, am Schnitt samtartig, feucht. Oberlappen blaurot, die hintersten Teile des Oberlappens und der Unterlappen mehr grau-rot, mit zusammenfließender, schwärzlicher Sprenkelung, die nirgendwo verhärtete Einlagerungen enthält. Unterlappen deutlich fester als Oberlappen. Am Durchschnitt reichlich blutigschaumige Flüssigkeit und wenig schmutzig-grauer Eiter; letzterer besonders vom Unterlappen. Schlagader glatt und zart. Schleimhaut der Luftröhrenäste rötlichgrau und mit wenig weißlichem Schaum belegt.

Rechte Lunge: Entspricht der linken Lunge.

Mikroskopischer Befund:

Linker Unterlappen: Im Unterlappen neben einem einker Erweiterung der Arteriolen und Kapillaren. Teilweise Erweiterung und Zusammenfließen einzelner Alveolen zu kleineren Säckchen, so daß sich das Bild eines vikariierenden Emphysems bietet. Um das Bindegewebe der Gefäße schwarzbraune, körnige, herdförmige Staubablagerungen. Keine Staubschwielen.

Linker Unterlappen: Im Unterlappen neben einem einfachen Ödem des Zwischengewebes starke Ansammlung von Rundzellen, teils aus Leukozyten, hauptsächlich aber aus Lymphocyten; Alveolen teilweise von Rundzellen ausgefüllt. Entzündliche Hyperaemie der Kapillaren der Alveolarwände mit stellenweise Austreten von roten Blutkörperchen und Blutflüssigkeit in die Alveo-

len; ebenfalls wie im Oberlappen Emphysem. In gleicher Weise herdförmige Staubablagerungen um größere Gefäße herum.
Rechter Oberlappen: Ödem stärker ausgedehnt als in den entsprechenden Abschnitten links. Die schwarzbraunen Ablagerungen finden sich nicht nur um die Gefäße herum, sondern in kleineren Mengen auch im Zwischengewebe.
Rechter Mittellappen: Zeigt das nämliche Bild wie der Oberlappen. Ausfüllung zahlreicher Alveolen mit Plasma und Fibrin.
Rechter Unterlappen: Vermehrung des Ödems; sonst wie oben.

Chemische Analyse der Lungen:

	Gewebe	Asche	SiO_2	TiO_2	Fe_2O_3	Al_2O_3
	g	g	g	g	g	g
Rechte Lunge:						
ROL:	150	2,25	0,32	0,01	0,14	0,13
RML:	140	1,93	0,27	0,01	0,25	0,11
RUL:	310	3,72	0,36	0,01	0,29	0,14
Hilus:	30	0,6	0,07	0,003	0,06	0,03
Linke Lunge:						
LOL:	290	3,25	0,40	0,01	0,28	0,16
LUL:	220	2,27	0,28	0,01	0,22	0,12
Hilus:	40	0,46	0,06	0,002	0,05	0,02

In beiden Lungen wurden zusammen 1,3 mg Mangan gefunden.

Bewertung der Kontrollfälle:

Richards (24) gibt den Mangangehalt der Lunge mit 0,04 mg pro 100 g und Reiman und Minot (23) mit 0,02 mg pro 100 g des frischen Organs an. Auf die beiden Kontrollfälle angewandt, ergibt sich, daß der Mangangehalt mit 0,35 mg in den Lungen im ersten Falle vollkommen der Norm entspricht und im zweiten mit 1,3 mg der gesamten Lunge scheinbar auf das Doppelte vermehrt ist. Es muß hier auf die Sinnlosigkeit einer Bezugnahme von Gehalten jeglicher Art auf „g-Lunge" hingewiesen werden, da diese, wie wenige andere Organe, durch Hyperaemie, Ödem oder Pneumonie gewaltige Gewichtsschwankungen durchmachen kann. Eins geht aus den beiden Analysen mit Sicherheit hervor: Es gibt Menschen, bei denen 1,3 mg Mangan in den Lungen keine Pneumonie hervorruft.

b) 5 Fälle von Pneumonien bei Mangan- und Erzarbeitern:

Fall: I.

K. U., 44 Jahre alt, arbeitete unter Tage als Hauer in Brauneisensteingruben bei Wetzlar.
Vorgeschichte: U. erkrankte an einer Pneumonie, die in wenigen Tagen unter hochgradiger Atemnot und Herzschwäche zum Tode führte. Der behandelnde Arzt konnte sich diesen Verlauf aus der Pneumonie allein nicht erklären und nahm deshalb an, daß die Arbeit des K. U. die Ursache für eine Schwächung seiner Widerstandskraft abgegeben habe und meldete den Fall der Berufsgenossenschaft als Berufskrankheit.

Anatomische Diagnose: Lobäre Pneumonie (keine Staublungenerkrankung).

Lobäre, den ganzen linken Oberlappen ergreifende Pneumonie mit fibrinöser Pleuritis / Beginnende Pneumonie mit Pleuritis im rechten Mittel- und Unterlappen / Randemphysem der rechten Lunge / Schwere eitrige Tracheobronchitis / Mäßige anthrakotische Zeichnung der Lungen / Milzschwellung / Trübe Schwellung der Leber und Nieren / Schlaffes Herz mit Dilatation beider Ventrikel, besonders des rechten.
Obduktionsprotokoll (Sektions-Nr. 51/36) (Obduzent: Dr. Gerstel) (gekürzt):
Linke Lunge: Ungewöhnlich groß, sehr schwer, mit ablösbaren, die ganze Fläche umhüllenden Verwachsungen zum Wandbrustfell. Im Hauptluftröhrenast viel trüb-zäher Eiter. In der Lungenschlagader dunkelrotes, flüssiges Blut. Der ganze Oberlappen ist leberfest, matt, graugelb beschlagen, für sich allein schon größer als eine gewöhnliche Erwachsenenlunge. Linker Unterlappen von beträchtlicher Raumausdehnung, schaumig, schwappend, ohne Luftgehalt. Am großen Durchschnitt im Oberlappen Ströme rotgrauer, schmieriger Flüssigkeit ohne Luftgehalt, vom Unterlappen fließt viel rötlich-trübe Flüssigkeit ohne Luft. Oberlappen schmutziggräulich, glatt, leberartig, alle Lungenbläschen sind mit schmierigbreiig verflüssigter Masse erfüllt. Nach Abkratzen des Saftes ist die Schnittfläche ganz fein körnig. Am Unterlappen sind gleichfalls eine große Zahl der Lungenbläschen mit eiterähnlichen Massen angefüllt. Unterlappen entleert in dicken Tropfen trüb-zähe, eiterähnliche Flüssigkeit aus den Luftröhrenästen, diese sind weit verfolgbar und zeigen düsterrot geschwollene Innenhaut und eitrig-schmierige Beläge.
Rechte Lunge: Außerordentlich groß, sehr schwer, an den Innenrändern stark luftgebläht. Die hinteren unteren Teile zeigen

deutlich vermehrte Festigkeit; hier etwa bohnengroße, leberartig verhärtete Gebiete, in denen der Luftgehalt verringert ist. Am Durchschnitt sind die oberen inneren Teile übermäßig lufthaltig, hellgraurötlich. Die mittleren Teile des Ober- und Unterlappens sowie die inneren Teile des Mittellappens sind sehr reich an blutig-schaumiger Flüssigkeit. Die verhärteten Teile des Unterlappens enthalten unscharf abgesetzte, rötlich-graue Herde, in denen das Lungengewebe durch rotgraue pfropfartige Einlagerungen erfüllt ist. Das Lungengewebe ist allerwärts mit ziemlich wenigen hirse- bis hanfkorngroßen, nur ganz selten verhärteten, schwärzlichen Fleckchen übersträut. Sie liegen für sich allein, sind strahlig und treten gegenüber dem atemfähigen Lungengewebe ganz weit zurück.

Mikroskopischer Befund:

Linker Oberlappen: Hochgradigste entzündliche Blutüberfüllung mit fleckigen Blutungen. Ausfüllung der Lungenbläschen durch geronnene und fibrinöse Exsudatmassen, sowie mit massenhaften Eiterkörperchen, die einzelne Bezirke vollständig ausfüllen, an anderen Stellen mit roten Blutkörperchen und Fibrin gemischt sind. Die Lungeninterstitien sind durch fibrinöse und fibrinös-eitrige Exsudatmassen mächtig verbreitert, das Lungenfell mit einem dicken Fibrinbelag bedeckt, die Spalten des Lungenfells ebenfalls durch ausgetretenes Exsudat auseinandergedrängt. Nur ganz geringe Staubablagerung um Bronchien und Gefäße.

Linker Unterlappen: Ausfüllung der Alveolen durch ein eitriges Exsudat, dem spürlich Fibrin beigemengt ist. Die großen Zwischenräume, sowie das Lungenfell sind mit entzündlichem Belag bedeckt. Bronchien: schwere Entzündung. Keine nennenswerte Staubablagerung.

Rechter Oberlappen: Gut lufthaltig. Stellenweise Lungenbläschen von geronnenem Eiweiß ausgefüllt. Nur mäßige Staubablagerungen mit kleinen Staubknötchen um die Gefäße und Bronchien. Stellenweise Lungenbläschen emphysematös.

Rechter Mittellappen: Ausfüllung der Lungenbläschen mit leukocytärem und fibrinösem Exsudat. An einzelnen Stellen sind die Bläschen noch lufthaltig und etwas überdehnt.

Rechter Unterlappen: Ausfüllung sämtlicher Lungenbläschen mit geronnener Flüssigkeit, gemischt mit vereinzelten Leukocyten. Die Staubablagerung ist nur ganz geringfügig.
Bakteriologische Untersuchung wurde nicht angestellt.

Chemische Analyse der Lungen:

Rechte Lunge:	Gewebe	Asche	SiO_2	Fe_2O_3	Al_2O_3
	g	g	g	g	g
ROL:	210	1,23	0,18	0,18	0,08
RML:	95	0,74	0,12	0,11	0,05
RUL:	275	1,35	0,17	0,18	0,085
Linke Lunge:					
LOL:	275	1,36	0,12	0,12	0,06
LUL:	240	1,66	0,102	0,102	0,04

In beiden Lungen wurden zusammen 1,5 mg Mangan gefunden.

Fall: II.

P. S., 48 Jahre alt, arbeitete unter Tage in Grube mit stark manganhaltigem Eisenerz in Horhausen (Westerwald) und zuletzt einige Jahre auch bei der Zerkleinerung des Erzes; hierbei soll besonders viel Staub entstanden sein.
Vorgeschichte: Der Raum, in dem P. S. tätig war, soll sehr zugig gewesen sein. Er erkrankte plötzlich an einer Lungenentzündung, die in 3 Tagen zum Tode führte.

Anatomische Diagnose: Pneumonie der ganzen rechten Lunge. Geringgradige Staublunge.

Eitrig-haemorrhagische Pneumonie des rechten Ober- und Mittellappens / Anschoppung des rechten Unterlappens / Kompensatorisches Emphysem der linken Lunge mit Hyperaemie und Ödem / Beginnende Pneumonie im linken Unterlappen hinten / Schwere doppelseitige eitrige Bronchitis / Geringe anthrakotische Tüpfelung und Netzzeichnung in beiden Lungen / Ganz vereinzelte unbedeutende pneumonokoniotische Knötchen in allen Lungenlappen / Septische Milz / Parenchymatöse Degeneration der Leber, Nieren und des Myocards / Schlaffe Dilatation beider Herzkammern / Anaemische Nekrose ? an der Hinterwand der linken Kammer / Beginnende Meningitis ?.
Obduktionsprotokoll (Sektions-Nr. 431/37) (Obduzent: Dr. Gerstel) (gekürzt):
Linke Lunge: Mäßig groß, sehr schwer. Lungen- und Brustfell spiegelglatt. Im Hauptluftröhrenast eiterähnliche Flüssigkeit, Wasser und Schaum. Unterlappen schwappend, von vermehrter Festigkeit, verringertem Luftghalt, sonst knisternd. Ausgesprochene schwarze Fleck- und Netzzeichnung an der ganzen Oberfläche. Am großen Durchschnitt im dunkleren und festeren Ab-

schnitt Ströme von blutig-schaumiger Flüssigkeit, dazu aus den Luftröhrenästen Eitertröpfchen. Die helleren Teile fallen zischend zusammen und sind ziemlich trocken. Der schwarzen Netz- und Aderzeichnung entsprechen am Durchschnitt mäßige weiche Tüpfelungen und Streifungen. Die Gesamtmenge aller Verhärtungen ist gegenüber der Gesamtmenge des Lungengewebes vollständig bedeutungslos.

Rechte Lunge: Von Verwachsungen umhüllt, muß mit dem Wandbrustfell zusammen entnommen werden. Mittellappen völlig leberartig, Oberlappen ohne jeglichen Luftgehalt, etwas weicher als der Mittellappen; ebenso der Unterlappen, zwar schwappend, ohne Luftgehalt. Von der Schnittfläche fließt vom Mittel- und Oberlappen in Strömen dickliche, mit Eiter gemischte, grau-rötliche Flüssigkeit. Kein Luftgehalt hier. Lungenbläschen sämtlich mit schmierig-eitrig-blutigen Masse ausgestopft. Unterlappen entleert Ströme blutig-trüber Flüssigkeit, der sich ganz vereinzelt Luft beimengt. Am Schnitt dieselbe Zeichnung wie links; auch hier nur ganz selten Verhärtung vereinzelter Knotenpunkte.

Mikroskopischer Befund:

Linker Oberlappen: Ausfüllung der Lungenbläschen durch Exsudatmassen, die teils serös, teils vorwiegend eitrig sind. Die Bronchien zeigen eine chronische Entzündung, an den größeren leichte polypöse Schleimhautwucherungen, an den kleineren Ausfüllung des Lumens durch Eiter. Um Bronchien und Gefäße ganz geringe Staubablagerungen; keine Staubschwielen.

Linker Unterlappen: Ausfüllung des Lungengewebes mit vorwiegend serös-entzündlichem Exsudat. Starke entzündliche Veränderungen an den Bronchialwandungen. Keinerlei nennenswerte Staubablagerungen, nur eisenhaltige Staubzellen zwischen den Exsudatmassen.

Rechter Oberlappen: Vollkommene Durchsetzung der Lungenbläschen durch ein stark eitriges, zum Teil fibrinös-eitriges, zum Teil auch haemorrhagisch-eitriges Exsudat. Die Lungeninterstitien sind durch starke Fibrin- und Leukocyteneinlagerungen verbreitert. Lungenfell mit dickem, geschichtetem, aus Fibrin, Leukocyten und auch Erythrocyten bestehendem Belag. Nur ganz geringe Kohlenstaubablagerungen um Bronchien und Gefäße, sowie unter dem Lungenfell.

Rechter Mittellappen: Kein lufthaltiges Gewebe. Lungenbläschen durch Exsudatpfröpfe, die vorwiegend aus Eiterkörperchen, zum Teil aus Fibrin bestehen, ausgefüllt. Keine Staubschwielen.

Rechter Unterlappen: Starke Blutüberfüllung. An einzelnen Stellen frische, vorwiegend eitrige Entzündungsherde des Lungengewebes. Nur geringe Staubablagerung, vorwiegend von Kohlenstaub, an den Gefäßen und Bronchien; keine Staubschwielen.

Bakteriologischer Befund:
Bakteriologisches Ergebnis nicht verwertbar, da überwuchert.

Chemische Analyse der Lungen:

Rechte Lunge:	Gewebe g	Asche g	SiO_2 g	Fe_2O_3 g
ROL:	233	2,75	0,71	0,12
RML:	160	1,43	0,50	0,08
RUL:	250	2,12	0,42	0,15
Linke Lunge:				
LOL:	250	2,41	0,55	0,20
LUL:	235	2,35	0,46	0,15

In beiden Lungen wurden zusammen 1,5 mg Mangan gefunden.

Fall: III.

H., 35 Jahre alt, arbeitete als Metallputzer im Elektrowerk Weisweiler, in dem elektrometallurgisch unter Einwirkung starker Lichtbögen Eisen mit Mangan, Wolfram, Chrom, Silicium, Molybdän legiert wird.
Vorgeschichte: H. erkrankte plötzlich mit typischen Symptomen an lobärer Pneumonie.

Anatomische Diagnose: Pneumonie.

Pneumonie der rechten Lunge mit gelber Hepatisation des rechten Unterlappens / Beginnende pneumonische Infiltration der unteren Hälfte des rechten Oberlappens sowie der lateralen Hälfte des rechten Mittellappens / Fibrinös-eitrige Pleuritis mit dickem Exsudatbelag über den pneumonisch erkrankten Teilen / Entzündliches Ödem und starke Hyperaemie der linken Lunge / Randemphysem links / Schwere eitrige Tracheobronchitis.
Obduktionsprotokoll (Sektions-Nr. 352/37) (Obduzent: Dr. Roth) (gekürzt):
Linke Lunge: Oberfläche glatt, mit zahlreichen linsengroßen, schwarz-grauen Flecken und gleichfarbener netzförmig verflochtener Zeichnung. Vermehrter Luftgehalt der Vorderränder. Durchschnitt sehr blutreich; es entleert sich massenhaft dunkelrote, leicht schäumige Flüssigkeit. Das Lungengewebe zeigt eine gleichmäßige

dunkel-blau-rote Verfärbung. Im Unterlappen einzelne herdförmige Verdichtungen.
Rechte Lunge: Leberartige Beschaffenheit des Unterlappens, schwappende des Mittel- und Oberlappens. Am Schnitt Ober- und Mittellappen wie linke Lunge. In den unteren Teilen des Oberlappens und seitlichen des Mittellappens leicht vorspringende Herde, derb, grau, ohne Luftgehalt. Unterlappen schmutzig graugelb bis rot, leberähnlich, fest. Lungenbläschen von grauen Pfropfen prall angefüllt.

Mikroskopischer Befund:

An den infiltrierten Lungenlappen handelt es sich durchweg um eine teils fibrinöse, teils fibrinös-eitrige Lungenentzündung. Vereinzelte kleine Staubherdchen. Sehr schwere fibrinös-eitrige Lungenfellentzündung.

Bakteriologischer Befund:

In Blut, aus dem rechten Herzen, wurden Pneumokokken nachgewiesen.

Chemische Analyse der Lungen:

Rechte Lunge:	Asche g	SiO_2 g	TiO_2 g	Fe_2O_3 g	Al_2O_3 g
ROL:) RML:)	4,936	1,62	0,06	0,45	0,74
RUL:	3,482	0,87	0,02	0,16	0,31
Linke Lunge:					
LOL:	4,173	1,55	0,07	0,18	0,82
LUL:	4,142	1,4	0,05	0,24	0,73

In beiden Lungen wurden zusammen 3,6 mg Mangan gefunden; ferner Molybdän in Spuren. Außerdem zeigte sich, daß in beiden Lungen viel Phosphorsäure enthalten sein mußte.

Fall: IV.

J. G., 41 Jahre alt, arbeitete als Putzer im Elektrowerk Weisweiler. Vorgeschichte: Früher bereits Pneumonie überstanden. Wieder plötzliche Erkrankung an Lungenentzündung. Ungenügender Ernährungszustand.

Anatomische Diagnose: Grippe-Pneumonie.

Graue Hepatisation des rechten Oberlappens / Rotgraue Hepatisation des inneren Teiles des rechten Mittellappens / Anschoppung in den oberen Teilen des rechten Unterlappens / Rote Hepatisation des linken Unterlappens / Eitrig-haemorrhagische Bronchopneu-

monien der unteren Hälfte des linken Oberlappens / Sämtliche hepatisierten Gebiete stellenweise blutig und eitrig verändert / Hyperaemie und schweres Ödem der Restgebiete / Schwere doppelseitige eitrig-fibrinöse Pleuritis / Ausgesprochene eitrige Tracheobronchitis / Kräftiges Herz mit Dilatation der linken Kammer / Schwellung der Nebennieren / Starke Schwellung der bronchopulmonalen und tracheobronchialen Lymphknoten.

Obduktionsprotokoll (Sektions-Nr. 532/37) (Obduzent: Dr. Gerstel) (gekürzt):

Linke Lunge: Lungenfell mit matten, zottigen, gräulichen und flächenhaften gelblichen, grau-grünlichen Massen belegt. Dünne matte Beschläge an der Seitenkante. Überall ganz geringe schwärzliche Fleckungen und Streifungen. Am Schnitt Oberlappen scheckig; mehr eitrige weiche und mehr blutige Teile heben sich voneinander ab; Luftgehalt fehlt in der unteren Hälfte völlig, in der oberen ist er stark verringert. Lungenbläschen der unteren Hälfte des Oberlappens zum Züngelchen hin blutig-eitrig erfüllt; Unterlappen rot-grau, leberartig; durch diese Ausstopfung sind die untere Hälfte des Oberlappens und Unterlappen fast ganz verfestigt. Vom Spitzengebiet fließt blutig-rötliche, fleischwasserähnliche, gelb-rote, schaumige Flüssigkeit ab. Am Schnitt der unteren Fläche des Oberlappens zahlreiche kirschkern- bis kirschgroße, zum Teil zusammenfließende, unregelmäßig begrenzte Herde, die durch vermehrte Festigkeit bei vermindertem Luftgehalt auffallen und etwas über die Schnittfläche hervorragen. Sie sind grau-rötlich bis blutig-rot, trocken, feinkörnig, bis schmierig blutig-eitrig, am Schnitt von brüchiger Beschaffenheit. Unterlappen am Schnitt dunkelrot, ganz fein gekörnt; aus Lungenbläschen ragen feinste Pfröpfe hervor. Aus dem Gewebe überall trüber Saft ohne Luftgehalt ausdrückbar. Luftröhrenastschleimhaut stark gerötet, mit eitrigem Schleim belegt. Lungenschlagaderäste dünnwandig, Innenhaut glatt.

Rechte Lunge: Lungenfell wie links. Größe und Festigkeit vermehrt. Gänzlich verfestigter Oberlappen grau, fleckigscheckig; mehr eitrige und mehr blutige Teile heben sich voneinander ab. Mittellappen ebenfalls stark verfestigt, matt beschlagen und in seinen inneren Teilen rot-grau. Unterlappen in seinen oberen Teilen dunkelrot, stark blutgefüllt, auch matt beschlagen. Am Schnitt fließt vom Mittellappen außen und vom Unterlappen unten in Strömen blutig-rötliche, zum Teil fleischwasserähnliche, gelbrote, schaumige Flüssigkeit ab. Ober- und Mittellappen am Schnitt an den festen Gebieten grau-rot und fein gekörnt. Aus Lungenbläschen ragen feinste Pröpfe hervor. Aus dem Gewebe überall nur wenig trüber Saft ohne Luftgehalt ausdrückbar. Schnittfläche

des Unterlappens im oberen Drittel dunkelrot und grobkörnig. Luftröhrenastschleimhaut gerötet, mit eitrigem Schleim belegt. Lungenschlagaderäste dünnwandig, Innenhaut glatt.

Mikroskopischer Befund:

Sämtliche Lungenlappen wurden untersucht. Allgemein ist sehr wenig schwarzes Kohlepigment um die Gefäße und Bronchien herum abgelagert. Lymphknoten enthalten sehr wenig anthrakotisches Pigment. Eiseneinlagerungen sind so spärlich vorhanden, so daß auch recht unwahrscheinlich wird, der Verstorbene könne von den dem Stahl beigemengten Stoffen erhebliche Mengen eingeatmet haben. Die Lungenentzündungsgebiete zeigen ausgesprochene eitrige Beschaffenheit, auch der Beschlag am Lungenfell ist mehr eitrig als fibrinös. Die Lungenblutadern sind prall mit Blut gestaut, die Luftröhrenäste enthalten stellenweise Eiter.
Leber: Wenig Fett in den Randzellen ihrer Läppchen, Kupffersche Zellen geschwollen.
Nieren: Rinde nicht kernfärbbar.
Milz: Erhebliche Blutüberfüllung.

Bakteriologischer Befund:

Lunge: Colibazillen und weiße anhaemolysierende Staphylokokken nachgewiesen.
Leber: Bakterien der Heubazillengruppe nachgewiesen.

Chemische Analyse der Lungen:

Rechte Lunge:	Asche	SiO_2	Fe_2O_3	Al_2O_3
	g	g	g	g
ROL:)	3,746	0,14	0,10	0,014
RML:)				
RUL:	2,435	0,12	0,14	0,004
Linke Lunge:				
LOL:	1,396	0,15	0,07	0,015
LUL:	3,028	0,21	0,11	0,009

In beiden Lungen wurden zusammen 2,3 mg Mangan gefunden. Auch hier fanden sich Spuren von Molybdän und Titan.

Fall: V.

W. P., 36 Jahre alt, arbeitete im Elektrowerk Weisweiler; hier war er als Zuschläger tätig.
Vorgeschichte: W. P. meldete sich Dienstags krank, da hohes Fieber: 40,2°; sofort ins Krankenhaus; Pat. stark cyanotisch; getrübtes Sensorium; am folgenden Tage traten Kreislaufinsuffizienz und Lundenödem hinzu; Exitus letalis.

Anatomische Diagnose: Doppelseitige Pneumonie.

Vollständige pneumonische Infiltration der ganzen rechten Lunge, im Ober- und Mittellappen mehr graue, im Unterlappen mehr rote Hepatisation / Frische entzündliche Infiltration der linken Lunge, namentlich des Unterlappens / Schwere eitrige Tracheobronchitis / Pleuraverwachsungen und frische Pleuritis rechts / Sehr kräftiges Herz mit Dilatation der Ventrikel und geringer Hypertrophie rechts / Starke Schwellung des lymphatischen Rachenringes, namentlich der Gaumentonsillen / Entzündliche Rötung des Rachenringes und des Larynx / Schwellung von Leber und Nieren / Pulpaschwellung der Milz.

Obduktionsprotokoll (Sektions-Nr. 199/38) (Obduzent: Dr. Gerstel) (gekürzt):

Linke Lunge: Lungenfell überall spiegelnd. Lunge beträchtlich vergrößert, Festigkeit, besonders im Unterlappen, deutlich erhöht, knistert wenig. Oberfläche geringgradig schwarz gefleckt. Durchschnitt dunkelblaurot, entleert in Strömen blutig-rötliche und wenig schaumige Flüssigkeit. Überall alleinstehende, höchstens pfefferkorngroße, schwarze, zackige, weiche Fleckungen. Oberlappen enthält in den abhängigen Teilen reichlich Schaum und stellenweise trübes Blut; Innenränder stark überdehnt, lufthaltig. Größerer Teil des Unterlappens dunkelgraurot, aus diesem Gebiet dunkelrote, trübe Flüssigkeit mit wenigen Luftblasen ausdrückbar. Luftröhrenastschleimhaut düsterrot und stark geschwollen, stellenweise streifig verdickt und mit dicker, gelblich-weißer Flüssigkeit bedeckt. Lungenschlagaderäste prall mit dunkelrotem Blut gefüllt, dünnwandig, mit glatter Innenhaut.

Rechte Lunge: Riesig vergrößert, sehr schwer, von leberartiger Beschaffenheit, mit grau-gelben, matten, leicht abziehbaren Beschlägen bedeckt, im Spitzenteil Lungenfell mit dem Wandbrustfell durch feste, weiße Stränge verbunden und stellenweise flächenhaft verdickt. Ober- und Mittellappen verwachsen. Oberfläche unter den abgezogenen Beschlägen schwarz gefleckt und gestreift. Am Durchschnitt Ober- und Mittellappen hellgrau-rot, ganz fein gekörnt. Aus Lungenbläschen ragen feinste Pfröpfe heraus. Aus dem Gewebe überall nicht lufthaltiger, trüber Saft ausdrückbar. Unterlappen am Durchschnitt dunkelrot-grau, gekörnt, reichlich trübe Flüssigkeit ausdrückbar. Schwarze Fleckungen mit linsengroßen, weichen Flecken. Luftröhrenastschleimhaut tiefrot, stark geschwollen, mit dicker, gelblicher Flüssigkeit belegt. Lungenschlagaderäste gut blutgefüllt, Innenhaut zartwandig.

Mikroskopischer Befund:

Lungen: An allen untersuchten Stellen nur ganz geringfügige Staubablagerung. Die Staubmassen lagen in den Lymphscheiden

der Arterien und Bronchien; sie waren durchweg zellig resorbiert und hatten nirgendwo zu eigentlichen Staubherdbildungen, geschweige denn zu Staubschwielen, geführt.

Rechter Oberlappen: Alveolen durchweg mit Exsudatzellen gefüllt; diese sind überwiegend Eiterkörperchen, daneben abgestoßenes Alveolarepithel und wenige haematogene und histiogene Wanderzellen. Einige der Exsudatzellen enthalten auch feine Staubkörnchen. Das Lungengerüst ist stellenweise deutlich verdickt, die Kapillaren sind strotzend mit Blut gefüllt.

Rechter Mittellappen: Grundsätzlich gleicher Befund; hier häufiger mit Staubkörnchen beladene Exsudatzellen in den Alveolen. Die elastischen Fasern des Zwischengewebes treten stellenweise vermehrt vor.

Rechter Unterlappen: Weitgehende Eitererfüllung der Alveolen; hier tritt Fibrin in Fadenform, stellenweise, deutlich vor. Die Exsudatmassen sind stellenweise nekrotisch.

Linker Oberlappen: Mäßiges alveoläres Emphysem; gebietweise geronnene Eiweißflüssigkeit in den Alveolen. Erhebliche eitrige Bronchitis. In der Umgebung der eitererfüllten Bronchien häufig kleine Lobulärpneumonien. Pralle Blutüberfüllung der Alveolarkapillaren.

Linker Unterlappen: Stärkeres Ödem und stärkere Hyperaemie als im Oberlappen. Alveolen jedoch nur selten überdehnt. Wenige entzündliche Herde, aber viele Bakterienkolonien im Lungengewebe.

Bakteriologischer Befund:

Milz und Lunge: Haemolysierende Staphylokokken, in der Lunge auch Pneumokokken, die mit den gebräuchlichen Seren nicht agglutinabel waren (also Typus X!) nachgewiesen. In Lunge und Milz außerdem schwach haemolysierende Colibazillen.

Chemische Analyse der Lungen:

	Gewebe	Asche	SiO_2	Al_2O_3	Fe_2O_3
	g	g	g	g	g
Rechte Lunge:					
ROL:	315	3,3	0,155	0,019	0,11
RML:	338	3,55	0,156	0,011	0,124
RUL:	318	3,2	0,15	0,016	0,16
Linke Lunge:					
LOL:	282	3,5	0,294	0,038	0,14
LUL:	345	3,4	0,194	0,021	0,133

In beiden Lungen wurden zusammen 2,5 mg Mangan gefunden. Titan überall in Spuren vorhanden.

Zusammenfassende Betrachtung:

Was lehren uns nun diese Untersuchungen, was besagen sie zu der speziellen Begutachtung der hier in unseren Fällen behaupteten Berufsschädigung und was ergeben sie für eine allgemeine Bewertung in der Frage der Gewerbepneumonien?

Zur Beantwortung dieser Fragen betrachten wir zunächst nebeneinander die analytischen Ergebnisse bei den von uns „Kontrollfälle" genannten Manganarbeitern o h n e Pneumonie mit denen m i t Pneumonien; dann werden wir die Ergebnisse von gewerbemedizinischen Tierversuchen und pharmakologischen Untersuchungen berücksichtigen und schließlich die einzelnen Todesfälle nochmals durchgehen.

1. Vergleich der Zahlenergebnisse:

Die beiden Kontrollfälle haben klar gezeigt, daß der Gehalt an Mangan von 1,3 mg in beiden Lungen keine Pneumonie hervorzurufen braucht.

Die Pneumoniekranken hatten in beiden Lungen zusammen:

1. K. H.: 1,5 mg Mangan
2. P. S.: 1,5 „ „
3. H.: 3,6 „ „ und Spuren Molybdän
4. J. G.: 2,3 „ „ und Spuren Molybdän und Titan
5. W. P.: 2,5 „ „ und Spuren Titan.

Hieraus ergibt sich für die Pneumonietodesfälle allein schon rein nach den Zahlen der größte Zweifel, ob diese geringen Vermehrungen von durchschnittlich 1—2 mg Mangangehalt in der gesamten Lunge irgendwelche Bedeutung haben können.

Zu der Bewertung der Spuren von Molybdän, die gefunden wurden, scheint folgende Stellungnahme nach dem heutigen Wissen berechtigt: Von Molybdänschäden der Lunge ist bisher nichts bekannt. Auch die allgemeinere Frage, ob Staub von Mineralien grundsätzlich Pneumonien bewirke, ist zu verneinen; denn bei Arbeitern, die dauernd der Einatmung von Staub ausgesetzt sind, kommt ohne weiteres ein höherer Gehalt von Mineralien verschiedenster Art in der Lunge vor; dies ist längst durch andersartige Staublungen erwiesen (Silikose) und bei diesen ist die genuine Pneumonie oder ein besonders schwerer Verlauf einer evtl. auftretenden genuinen Pneumonie nicht die Regel.

Nun könnte man das neben Molybdän ebenfalls in Spuren gefundene Titan anschuldigen. Hierüber wissen wir jedoch nach den

Analysen von Gerstel (13), daß z. B. Titan in Mengen von 0,45 g in den Lungen von nicht pneumoniekranken Silikotikern vorkommen; die hier gefundenen Spuren von Titan sind also sicher belanglos.

2. Vergleich der Analysenwerte mit den Ergebnissen von Tierversuchen:

Ehrismann (8) untersuchte die Aufnahme von Braunsteinstaub durch die Atemwege; er prüfte bei Kaninchen und Katzen die Resorption von Mangandioxyd-Staub durch die Atemwege, indem er die Tiere 4 Stunden lang im Staubturm 10—20 mg pulverisierten Braunstein pro cbm Luft einatmen ließ. Er erwähnt, daß Arbeiter noch höheren Konzentrationen ausgesetzt seien. Zur gleichen Zeit stellte er Vergleichsversuche mit Verfütterung von Braunstein an.

Hierbei ergab sich, daß die toxischen Veränderungen bei Inhalation des Mangan weder früher noch stärker auftraten als bei Aufnahme von Braunstein durch den Magen-Darm-Kanal. Ferner zeigte es sich, daß sich durch Inhalation von reinem Mangandioxyd im Tierversuch keine Pneumonien hervorrufen ließen. Ebensowenig wurden pneumonokoniotische Veränderungen etwa in Analogie zur Silikoselunge beobachtet.

Inwieweit lassen sich diese Ergebnisse auf unsere Fälle übertragen? Wir fanden ebenfalls, wie es der Tierversuch lehrt, in keinem einzigen Falle typische Staubschwielen oder gar Besonderheiten, sowohl makroskopisch wie mikroskopisch, die auf irgendwelchen Einfluß des Mangans oder eines anderen Erzes hätten schließen lassen. Wir können also hierin einen weiteren Beweis dafür ersehen, daß die gefundenen Manganmengen für die entstandenen Pneumonien unwichtig wären.

3. Ergebnisse der Physiologie und Pharmakologie:

Hier steht zuerst einmal fest, daß Mangan ein regelmäßiger Bestandteil des Organismus ist, allein darum, weil Mangan in den meisten Nahrungsmitteln enthalten ist. Es spielt die Rolle eines Hilfskatalysators, wobei es noch zweifelhaft ist, ob das Mangan zum Molekül des Fermentes selbst gehört oder nur seine Wirkung unterstützt (Langecker) (22). Rutzler (25) vermutet Beziehungen von Mangan zu den Vitaminen und faßt das Mangan als den Träger des Vitamins B auf. Die Frage, ob Mangan im

tierischen Stoffwechsel eine Rolle spielt oder ob es nur zu den zufälligen Begleitstoffen gehört, ist noch nicht entschieden (Langecker).

Auch der Gehalt an Mangan in der Lunge wird sehr verschieden angegeben. J. Wätjen, F. v. Wolff und W. Jäger (28) nahmen mineralogische und chemische Untersuchungen von Mansfelder Staublungen vor und fanden in einer 44 mg Mn O bei einem Rohgewicht von 1500 g. Richards (24) gibt bei einem Durchschnittsgewicht der Lungen von 700—1100 g 0,28 bis 0,44 mg Mangangehalt an; während Reiman und Minot (23) die geringsten Werte mit 0,14 bis 0,22 mg gefunden haben.

Die Verschiedenheit der Gewichtsangaben des Mangans zeigt eindeutig, daß der Mangangehalt der Lunge nur in der Größenordnung von Milligrammen vorhanden ist. Bei Gesunden schwankt er um 1 mg. Die darüber hinausgehenden Zahlen, die von Wätjen, Wolff und Jäger angegeben werden, sind vielleicht durch die Art der Arbeit im Mansfelder Bergbaubezirk erklärbar.

Der Gehalt an Mangan ist in unseren Fällen, wenn ich die Werte von Richards, Reiman und Minot als die normalen betrachte, so wenig vermehrt, daß es höchst unwahrscheinlich ist, daß dieser „Mangangehalt" Ursache der in allen Fällen sehr schweren Pneumonien sein könnte oder müßte. Denn auch andere Autoren wie z. B. Langecker haben bereits beschrieben, daß sich in den Organen des Menschen, die an verschiedenen Krankheiten gestorben waren, Mangan mengen von 0,33—4,0 mg pro kg Gewebe fanden und daß für die beobachteten Schwankungen keine Deutung gegeben werden konnte. Damit ergäbe sich, daß bei den von uns beobachteten Werten von 1,5—3,6 mg Mangan bei einem Durchschnittsgewicht von 650—1000 g der Lungen genau entsprechende und damit also physiologische Manganmengen vorliegen.

Schließlich wird aber Mangan sogar therapeutisch verwendet. Mangan dient als Roborans, ähnlich wie das Eisen oder mit ihm zusammen, der Aktivierung und Intensivierung wichtiger biologischer Vorgänge im menschlichen Körper durch Erhöhung des Stoffwechsels zu Gunsten der Assimilation; solche z. Zt. sehr häufig verordneten Präparate sind das Tonikum Helfenberg, Tonikum Roche, Optonikum Merck u. a.

Bei der therapeutischen Verabreichung z. B. des Tonikum Helfenberg werden sogar 45 mg Mangan täglich monatelang dem Körper ohne Bedenken angeboten und unseres Wissens bisher stets gut vertragen. Wenn also Mangan in so verhältnismäßig hohen Dosen zu Heilzwecken gegeben wird und es nach Ehrismann erwiesen ist, daß die Art der Applikation für die Toxizität ohne Belang ist, warum soll dann eine so geringe Ver-

mehrung von „mg-Mangan" in der Lunge für den bösartigen Verlauf der Pneumonie oder gar ihre Entstehung entscheidend sein! Die therapeutische Verabreichung des Mangans bedeutet nichts anderes als eine Verfütterung, wobei selbstverständlich auch mehr Mangan im Lungengewebe zu finden sein wird. Vom Eintreten einer Pneumonie nach der Verabfolgung dieser vielgebrauchten Stärkungsmittel ist aber bisher meines Wissens nichts bekannt.

4. Einzelbewertung der Fälle:

Die beiden ersten Pneumonietodesfälle der Manganarbeiter (K. U. und P. S.) zeigten pathologisch-anatomisch das klassische Bild der lobären Pneumonie; auch histologisch waren keine Besonderheiten festzustellen, die auf einen spezifisch schädigenden Einfluß außerhalb der Pneumonie selbst oder gar etwa des Mangans hätten schließen lassen.

Der dritte Fall (H) weist mit 3,6 mg Mangangehalt beider Lungen zusammen den höchsten Anteil an Mangan auf, obwohl gerade dieser Arbeiter im Elektrowerk als Metallputzer in der Hauptsache mit Molybdän-Eisenlegierungen beschäftigt war. Er erlag einer typischen lobären Pneumonie; auch diese Pneumonie wies im Vergleich zum gewöhnlichen pathologisch-anatomischen Bild schwerer lobärer Pneumonien keine Besonderheiten auf. Das Molybdän, das in der Asche nur in Spuren nachgewiesen werden konnte, gibt ebenfalls keine Erklärung für den bösartigen Verlauf der Pneumonie, da keinerlei Abweichungen von dem sonst bei der Pneumonie Bekannten zu erkennen sind, die auf einen hier wirksamen, besonderen chemischen Faktor hinweisen.

Der vierte Fall (J. G.) liegt auch bezüglich der Analysenergebnisse ähnlich wie der vorige. Auch dieser Arbeiter hatte im Molybdänbetrieb gearbeitet. Da er jedoch schon einmal eine Pneumonie überstanden hat, war er besonders anfällig und es ist erklärlich, daß er einem zweiten schweren Infekt weniger Widerstand entgegenbringen konnte. Da auch mikroskopisch nur ganz spärliche Eiseneinlagerungen zu sehen waren, ist es recht unwahrscheinlich, daß der Verstorbene von den dem Stahl beigemengten Stoffen erhebliche Mengen eingeatmet haben kann.

Im fünften Falle (W. P.) sind die Ursachen ebenfalls nicht in spezifischen, durch die Arbeit im Betrieb selbst bedingten Schädigungen zu suchen, wie etwa bei der Silikose der Bergarbeiter oder bei der Pneumonie der Thomasschlackenmüller (Gundel und Fischer [16]), vielmehr liegt hier sicher eine Erkrankung an Pneumonie vor, die Folge einer Schädigung ist, welche direkt oder indirekt durch Witterungseinflüsse bedingt ist.

Nach alledem wäre das Ergebnis unserer Untersuchungen sehr unbefriedigend. Denn es bleibt die Tatsache ja bestehen, daß hier in einem Werk eine unzweifelhafte Häufung von tödlicher Pneumonie stattgefunden hat. Wir können uns als Ärzte nach dem Beweis, daß zwar der chemische Einfluß der Fabrikate nicht die Ursache abgeben kann, nicht beruhigen. Hier setzte nun in diesem Werk die Arbeit des Werkarztes ein. Auch ich habe Herrn Medizinalrat Dr. R e i c h e für eine Gelegenheit zur Werksbesichtigung und zur Verfügungstellung der Krankengeschichten herzlichst zu danken. Bei diesem Werksbesuch, der die vorbildliche Betreuung dieses Betriebes durch den Werksarzt zeigte, ergaben sich nun aus den Beobachtungen von Herrn Dr. R e i c h e ganz wesentliche Hinweise, die möglicherweise die Lösung des Rätsels abgeben.

Die bisher beobachteten 30 Todesfälle an Pneumonie, die im Elektrowerk Weisweiler überhaupt vorgekommen sind, waren ausnahmslos in der kälteren Jahreszeit aufgetreten; ferner waren fast in jedem einzelnen Falle besonders disponierende Faktoren nachweisbar, z. B. mangelnde Leistungsfähigkeit und Widerstandskraft des Körpers nach langjähriger Erwerbslosigkeit; ungenügende Ernährung; 18 der 30 an Pneumonie verstorbenen Arbeiter waren Motorradfahrer, die sofort nach Beendigung der Arbeit in den heißen Räumen und nach Verlassen der Baderäume sich ungünstigen Einwirkungen (wie Kälte und Zugluft) aussetzten.

Auch in unserem Falle (W. P.) liegt sicherlich dieser Erkältungsschaden vor, da P. sich mit hohem Fieber (40,2°) Dienstags krank meldete, nachdem er mit dem Motorrad zur Arbeitsstätte gefahren war. Schon am nächsten Tage verstarb er an den Folgen einer doppelseitigen Pneumonie. Wie die Sektion zeigte, bestand die Pneumonie bestimmt länger, vielleicht schon 6 Tage. Die anatomischen, chemischen und bakteriologischen Untersuchungen geben auch in diesem 5. Falle (P.) nicht die geringsten Anhaltspunkte dafür, daß durch die Einatmung oder Aufnahme irgendwelcher schädigender Stoffe eine spezifische Widerstandsherabsetzung bedingt wird, die das Zustandekommen von Pneumonien zur Folge haben könnte.

Wir stehen nach alledem nicht an, den gefundenen ganz geringen Manganmengen eine Bedeutung für die Pneumonien nach Entstehung und Verlauf abzuerkennen.

Gutachtlich ergibt sich damit für alle Fälle keinerlei überzeugender Hinweis, daß die eingeatmeten Stoffe Ursache oder förderndes Moment der Pneumonie darstellen.

Endergebnis:

1. Es wird über 7 Todesfälle mit ausführlichem Obduktionsbefund, mikroskopischen und chemischen Ergebnissen berichtet, bei denen in 5 Fällen gewerbliche Pneumonie, insbesondere Manganschädigungen, behauptet wurden.
2. Als Vergleich wurden aus einem Gesamtmaterial von 506 Sektionen bei Gewerbetodesfällen 74 Pneumonien bei reiner Silikose herangezogen; hierbei fand sich:
   a) Durchschnittsalter der Toten, die an Pneumonie bei gleichzeitiger Silikose starben, beträgt 50 Jahre.
   b) Bedeutend häufigere Erkrankung der rechten Lunge und hier wieder insbesondere eine erhebliche Bevorzugung des rechten Unterlappens.
   c) Folgezustände der Silikosepneumonie waren: Empyeme, Gangränen und Abszesse.
3. Es ergibt sich unter Berücksichtigung der Ergebnisse gewerbemedizinischer, physiologischer und pharmakologischer Forschungen, daß die festgestellten Manganmengen keine Verursachung oder Verschlimmerung der Pneumonien bewirkt haben dürften.
4. Der Hauptwert bei der Erforschung der „Manganpneumonien" ist auf gewerbehygienische Untersuchungen der Betriebe zu legen. Denkbare Zusammenhänge wären:
   a) Feuchte Wärme und daher leichtere Erkältungsmöglichkeit
   b) Zugluft
   c) Vermehrter Bazillengehalt der Luft
   d) Hochzüchtung von Bakterien
   e) Virulenzsteigerung durch Menschenpassage.
5. Für solche Untersuchungen ist die regelmäßige Betreuung durch den Werksarzt dringend notwendig; der Werksarzt muß den Gesundheitszustand der Arbeiter kennen, ihre Lebenshygiene und -gewohnheiten und die Gefahrenquellen in der Fabrik erforschen.
6. Es bedarf ausgedehnter bakteriologischer Untersuchungen am Lebenden während der Arbeit, um die Bakterienflora unter den Arbeitsverhältnissen kennenzulernen.
7. Während einer Erkrankung sind weitere sorglichste serologische und bakteriologische Untersuchungen anzustellen.
8. In etwaigen Todesfällen ist jedesmal eine Obduktion vorzunehmen und eine bakteriologisch-serologische und chemische Untersuchung erforderlich.
9. Das bisher über Mangan-Pneumonien Veröffentlichte genügt in keiner Weise den von uns aufgestellten Forderungen für eine Schlüssigkeit in den Zusammenhangsfragen.

10. Bevor ein größeres verläßliches Material zu dieser Frage, für das unsere Arbeit der Grundstein ist, zusammengetragen ist, scheint in der Frage dieser Gewerbepneumonien größere Zurückhaltung angezeigt.

Ich danke Herrn Doz. Dr. Gerstel für die Überlassung des Themas und für die freundliche Unterstützung bei der Ausführung der Arbeit und Herrn Prof. Dr. Ceelen für die Übernahme des Korreferates.

Schrifttum:

1. Baader: Arch. Gewerbepath. Gewerbehyg. 4, 101 (1933).
2. Baader: Ärztl. Sachverst.-Ztg. 43, 75—81 (1937).
3. Bickert: Arch. Gewerbepath. Gewerbehyg. 4, 674 u. 689 (1933).
4. Brezina: cit. nach Schopper.
5. Bubarev: cit. nach Baader.
6. Büttner und Lenz: Sammlung von Vergiftungsfällen 8, 1 (1937).
7. Büttner und Lenz: Arch. Gewerbepath. Gewerbehyg. 7, 672 (1937).
8. Ehrismann: Ztsch. Hyg. Infkrankh. 117, 662 (1936).
9. Flintzer: cit. nach Baader.
10. Freise: Arch. Gewerbepath. Gewerbehyg. 4, 1 (1933).
11. Gerlach: Arch. Gewerbepath. Gewerbehyg. 2, (1931).
12. Gerstel: Arch. Gewerbepath. 5, 249 (1934).
13. Gerstel: Arch. Gewerbepath. 6, 304 (1935).
14. Gerstel: Arch. Gewerbepath. 8, 277 (1937).
15. Gerstel: Über die Veränderungen der Lungenblutgefäße bei Staublungenkranken. Jena, Gust. Fischer, 1933.
16. Gundel und Fischer: Ztsch. Hyg. Infkrankh. 120, 1 (1937).
17. Hari: Lehrbuch der Physiologischen Chemie, Springer, Berlin (1928).
18. Hilpert: cit. nach Baader.
19. Kappe: Erkrankung durch Ferromanganstaub. Reichsarb.-Bl. III 17, 82 (1937).
20. Koelsch: Handbuch der Berufskrankheiten. Gust. Fischer, Jena, (1935).
21. Koelsch: Handb. ges. Unfallhlkde. Ferd. Enke, Stuttgart (1933).
22. Langecker: Mangan. Handb. exp. Pharm. III, 2 (1934).
23. Reimann und Minot: cit. nach Langecker.
24. Richards: cit. nach Langecker.
25. Rutzler: cit. nach Langecker.
26. Schopper: Arch. f. Hygiene. 104, 175 (1930).
27. Treadwell: Lehrbuch der analytischen Chemie. Leipzig. F. Deuticke (1927).
28. Wätjen, v. Wolff und Jäger: Arch. Gewerbepath. Gewerbehyg. 2, (1931).

Lebenslauf.

Am 5. Juli 1909 wurde ich, Kurt Wenig, in Düsseldorf als Sohn des Oberpostinspektors Matthias Wenig und seiner Ehefrau Paula geb. Wintzen geboren.

Von 1915 bis 1919 besuchte ich die Volksschule zu Düsseldorf. 1919 wurde ich in die Sexta der städtischen Lessing-Oberrealschule aufgenommen. Nach 9jährigem Besuch dieser Anstalt bestand ich Ostern 1928 die Reifeprüfung. Im S. S. 1928 wurde ich an der Universität Bonn immatrikuliert und widmete mich dem Studium der neueren Sprachen. Gleichzeitig nahm ich an dem Lehrgang zur Ausbildung von Turn- und Sportlehrern teil. Am 28. Februar 1930 bestand ich die Staatsprüfungen als Turn- und Sportlehrer und Lehrer der vorbeugenden und ausgleichenden Leibesübungen. Seit dem Winterhalbjahr 1931/32 studierte ich Medizin an der Universität Bonn; hier bestand ich im Mai 1934 die ärztliche Vorprüfung und im Oktober 1937 das ärztliche Staatsexamen.